Separat-Abdruck aus dem
„Centralblatt für praktische Augenheilkunde".
1883. — Octoberheft.
Red.: Prof. J. Hirschberg. — Leipzig, Veit & Comp.

13

Beiträge zur Pathologie des Sehorgans.

Von **J. Hirschberg** in Berlin und **A. Birnbacher** in Graz.

Die folgenden Fälle sind zu Berlin beobachtet bez. operirt und zu Graz in dem patholog. Institut des Hrn. Prof. Eppinger, dem wir unsern wärmsten Dank für freundliche Unterstützung aussprechen, histologisch bearbeitet worden. Bei der Auswahl der Fälle haben wir uns vorwiegend von klinischen Gesichtspunkten leiten lassen.

I. Angeborenes lipomatöses Dermoïd in und hinter der Aequatorialgegend des Augapfels.

Ein 18j. Fräulein S. kam am 16. Juli 1883 zur Aufnahme, um sich eine angeborene, höchst entstellende Geschwulst des linken Augapfels entfernen zu lassen. Eine hellgelbe, glatte Hervorragung bedeckt den grössten Theil der lateralen Hälfte der Sclera (s. Fig. 1) und springt besonders bei Einwärtswendung des Auges stark hervor. Mit einer ziemlich deutlichen Furche ist sie medianwärts gegen die an den Hornhautrand grenzende normale Bindehaut abgesetzt; lateralwärts und nach unten verschwindet sie ganz allmählich gegen die äquatorialen und hinteren Theile des Augapfels; auch nach oben wird sie dünner, hierselbst ist ihr flaches, glattes Ende genügend scharf von dem gelappten Vorderrand der (vielleicht etwas geschwollenen) Thränendrüse zu trennen. — Die Operation wurde unter Narcose vorgenommen. Der Versuch, auf der Höhe der Geschwulst den Bindehautüberzug mit der Scheere von oben nach unten zu spalten, ist wegen fester Verwachsung mit dem darunter befindlichen Gewebe nicht ausführbar. Deshalb wird am medialen Rande der Furche, wo die normale Augapfelbindehaut beginnt, der Einschnitt gemacht und die plattwurstförmige Neubildung mitsammt ihrem Ueberzug exstirpirt, aber natürlich nicht die flacheren Ausläufer des in der Tiefe deutlich lipomatösen Gewebes mit entfernt. Der verticale elliptische Defect wird durch drei Suturen geschlossen. Eine Verletzung des äusseren geraden Augenmuskels war vermieden, die Beweglichkeit des Augapfels blieb normal, sowohl unmittelbar nach dem Erwachen aus der Narcose, wie auch später nach der reizlosen Heilung.

Der exstirpirte Tumor hat eine Länge von 18 Mm. bei einer Breite von 10 Mm. und einer Dicke von 7 Mm. Derselbe ist oberflächlich von einem mehrschichtigen Epithel überkleidet, das in den unteren Schichten

1645109

mehr kubische, in den oberen aber schlanke cylindrische, nicht verhornte Zellen führt. Dies Epithel sendet kegelförmige Zapfen zwischen die Papillen des Coriums. Einzelne dünne, schwach pigmentirte Härchen überragen die Oberfläche; die Haarbälge und deren Drüsen sind gut ausgebildet. Der zunächst an das Epithel reichende Theil des Coriums ist zellenreich, bildet an manchen Stellen capillarenführende, theils flachere, theils spitzere Papillen und geht nach der Tiefe zu in ein dichtgewebtes, grobfaseriges, zellarmes Geflecht über, welches Gefässe und ungewöhnlich stark entwickelte Nervenbündel zeigt. Noch weiter nach unten löst sich dieses Bindegewebsstratum in lockeres Fettgewebe auf, welches bis an die Excisionsfläche reicht.

Die Geschwulst dürfte wohl als ein Dermoïd zu bezeichnen und dem heutigen Standpunkte der Geschwulstlehre entsprechend in die Gruppe der Teratome einzureihen sein. Das Vorkommen von Fettgewebe in den tieferen Schichten des Tumors ändert nichts an dem Charakter der Neubildung, da es ja auch in der normalen Haut an solcher Stelle ebenfalls beobachtet wird.

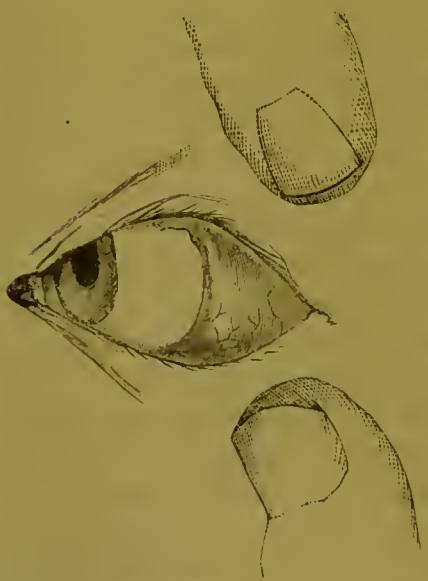

Man könnte sich die Genese etwa so vorstellen, dass bei Anlage des Bindehautsackes an die betreffende Stelle Theile des Hautfaserblattes gelangt sind, welche sich dann zu einer hierselbst abnormen Bildung von vollständigem Bau der Cutis entwickelten. A. von Graefe und Virchow (s. unten) haben bereits solche Bildungen beschrieben. Die Bemerkung Alt's,[1] dass bisher nur Dermoïde der Corneo-Scleralgrenze bekannt seien, wäre also richtig zu stellen.

In klinischer Hinsicht ist noch hervorzuheben, dass unser Fall mit denen übereinstimmt, die A. v. Graefe (Arch. VII, 2. S. 6 ff. 1860) als angeborene subconjunctivale Lipome zuerst beschrieben hat. Nachdem er einen Fall von diffuser höckriger Lipombildung unter der ganzen Conj. bulbi geschildert und durch eine Abbildung erläutert, fährt er folgendermaassen fort: „Ebenfalls angeborene, aber während des Lebens zuweilen erheblich wachsende subconjunctivale Lipome kommen nicht gar selten an einer bestimmten Stelle vor, nämlich zwischen dem äusseren und oberen geraden Augenmuskel. Man sieht in einiger Entfernung von

[1] Pathol. Histologie d. Auges.

der Hornhautgrenze die Conj. durch eine reingelbe, ziemlich diffuse Episcleralablagerung hervorgetrieben, aber nicht selbstständig erkrankt. Die platte Geschwulst dehnt sich nach aussen und oben bis an die Grenze der etwas geschwellten Thränendrüse aus und scheint in directem Zusammenhange mit dem orbitalen Fettzellgewebe zu stehen."

In einem Fall gelang die Exstirpation aus einem transversalen Bindehautschnitt und konnte die lipomatöse Natur festgestellt werden.

In seiner zweiten Mittheilung (ibid. X, 1. S. 214) heisst es: Fünfmal kamen mir wiederum jene eigenthümlichen Tumoren zu Gesicht, welche sich wulst- oder klappenförmig aus der oberen Uebergangsfalte zwischen Rect. sup. und ext. hervorstülpen und bereits früher von mir als subconj. Lipome erwähnt sind. Die Structur dieser Gebilde wurde zweimal genau festgestellt: sie bestehen aus einem dermoïden Lager, welches je nach der Derbheit der Geschwulst verschiedene Dicke hat, sich gegen die Tiefe hin immer mehr mit Fett untermischt und endlich einem lockeren Fettzellgewebe Platz macht, welches continuirlich in das der Orbita übergeht.

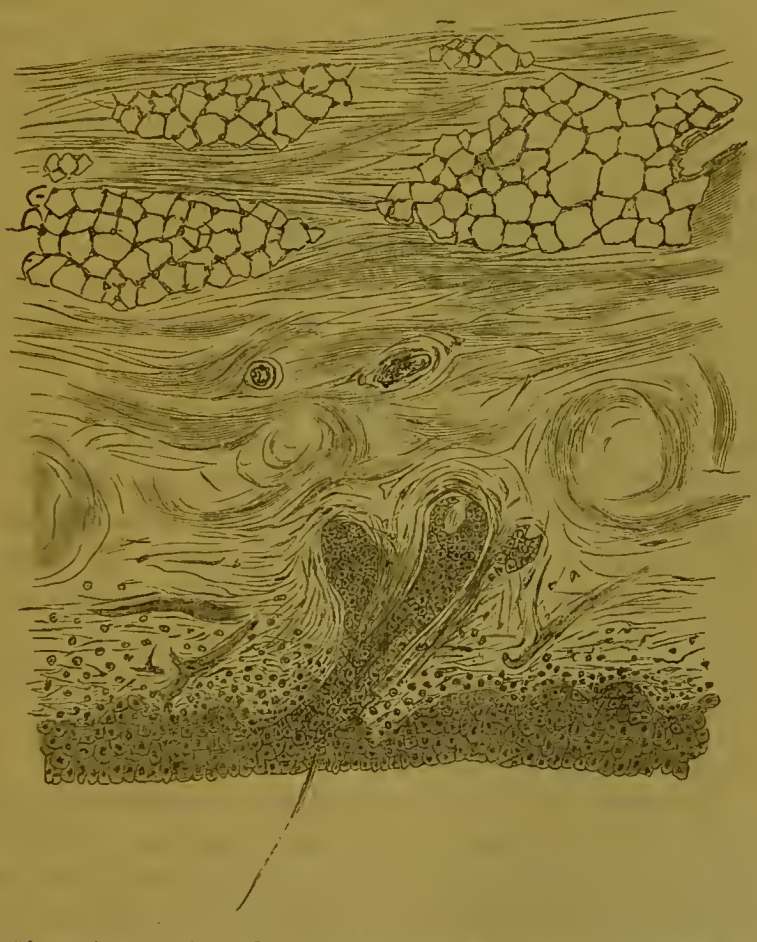

Virchow schreibt über einen Fall v. Graefe's: „Der kleine Tumor zeigt einen sehr regelmässigen dermoïden Bau; zu äusserst eine feine, ziemlich eben fortlaufende Lage von Epidermis, darunter eine glatte, kaum Andeutungen von Papillen zeigende Schicht von Cutis, mässig dick, mit sehr regelmässigem Geflecht von elastischen Fasern, zu unterst eine Lage von Unterhautfett in mässig grossen Lappen; spärliche dünne Haare in etwas engen Haarbälgen. Von Drüsen habe ich nichts bemerkt."

Hiernach wäre es richtiger, den Namen des subconj. Lipoms fallen zu lassen und durch den des angeborenen lipomatösen Dermoïds zu ersetzen.

Aehnliche Fälle haben wir öfters klinisch beobachtet, aber nicht, wie A. v. Graefe es angiebt, gerade zwischen Rect. ext. und superior, sondern immer, wie in dem oben beschriebenen Fall, zwischen Hornhautrand und äusserem Augenwinkel. Unser Fall ist durch besonders klare Structurentwickelung ausgezeichnet.

Bei dem von Schiess operirten und von Socin beschriebenen Fall war nur spärliches Bindegewebe bemerkt worden. In einem von Fano operirten Fall gingen merkwürdigerweise beide Augen verloren. Vgl. Saemisch (Graefe-Saemisch IV, S. 146), der ebenso wie Wecker (Ophthalmologie I, S. 422. 1878) die Ansicht v. Graefe's reproducirt, dass es sich bei dieser Geschwulst um eine normwidrige Ausdehnung des Fettzellgewebes der Orbita nach vorn handele: eine Ansicht, die durch die anatomischen Untersuchungen keine Bestätigung findet. Vielmehr spricht für unsere Auffassung der interessante Fall, den O. Becker in dem Berichte der Wiener Univ.-Augenklinik (Wien, 1867, S. 119—121) klinisch geschildert und abgebildet: Bei einem 8j. Mädchen war rechts ein Defect des oberen Lidrandes von 1‴ und im äusseren Winkel unter dem abgehobenen oberen Lid eine Bindehautfalte, die von dem betastenden Finger als subconj. Lipom erkannt wird. Auf dem l. Auge ist eine grössere Kerbe in der Mitte des Randes vom obern Lid sichtbar; ausserdem fehlt die äussere Commissur und an ihrer Stelle ist eine 2‴ lange Hautpartie eingeschaltet, welche sich auch etwas nach dem Bulbus zu erstreckt, um dann in eine Schleimhaut überzugehen und mit dieser zusammen eine weiche, elastische, rundliche Geschwulst zu bedecken, welche 3—4‴ aussen an der äusseren Commissur beginnend sich bis auf 2—3‴ von der Cornea erstreckt und die Gegend des äusseren Augenwinkels nach vorne zu aufhebt. Da wo die Geschwulst von Conj. bulbi bedeckt wird, ist dieselbe mit einzelnen Härchen besetzt.“

Es giebt also ausser dem marginalen (am Hornhautrand befindlichen) angeborenen Dermoïd noch ein äquatoriales (laterales), welches in seinen tieferen Schichten Fettgewebe enthält und bisher als subconjunctivales Lipom bezeichnet wurde, nicht so übertrieben selten ist und i. A. kein Object der Therapie darstellt, aber ausnahmsweise eine derartige Entwickelung gewinnen kann, dass es operativ entfernt werden muss (A. v. Graefe, Schiess, Hirschberg, v. Wecker). Die Operation ist bisher, mit Ausnahme des Falles von Fano, immer mit vollkommenem Erfolg ausgeführt worden: man muss sich nur hüten, den flacheren Theil der Fettschicht mitzunehmen, zumal eine Wiederbildung der angeborenen Geschwulst aus ihren Residuen unmöglich scheint.

Druck von Metzger & Wittig in Leipzig.